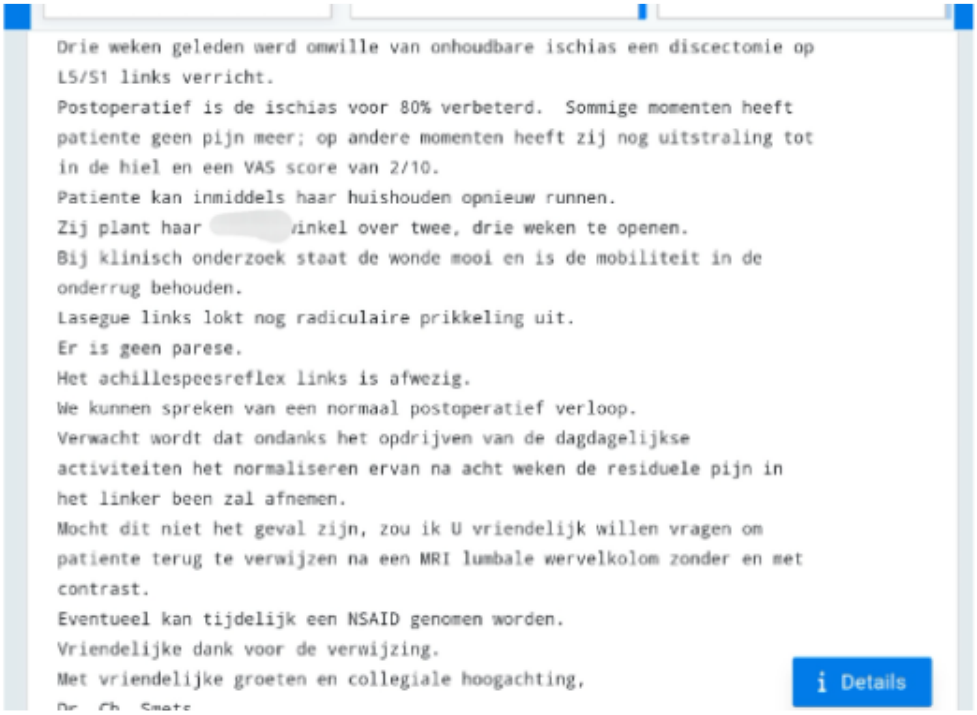
Drie weken geleden werd omwille van onhoudbare ischias een discectomie op L5/S1 links verricht.
Postoperatief is de ischias voor 80% verbeterd. Sommige momenten heeft patiente geen pijn meer; op andere momenten heeft zij nog uitstraling tot in de hiel en een VAS score van 2/10.
Patiente kan inmiddels haar huishouden opnieuw runnen.
Zij plant haar winkel over twee, drie weken te openen.
Bij klinisch onderzoek staat de wonde mooi en is de mobiliteit in de onderrug behouden.
Lasegue links lokt nog radiculaire prikkeling uit.
Er is geen parese.
Het achillespeesreflex links is afwezig.
We kunnen spreken van een normaal postoperatief verloop.
Verwacht wordt dat ondanks het opdrijven van de dagdagelijkse activiteiten het normaliseren ervan na acht weken de residuele pijn in het linker been zal afnemen.
Mocht dit niet het geval zijn, zou ik U vriendelijk willen vragen om patiente terug te verwijzen na een MRI lumbale wervelkolom zonder en met contrast.
Eventueel kan tijdelijk een NSAID genomen worden.
Vriendelijke dank voor de verwijzing.
Met vriendelijke groeten en collegiale hoogachting,
Details

Dringende steun gevraagd

Financiële problemen door operatie

Donate on the fundraising campaign

Scan and Donate

Point your phone's camera at the QR code.

Or go to

steunactie.be/en/-41274



Fundraiser organised by

Bar I