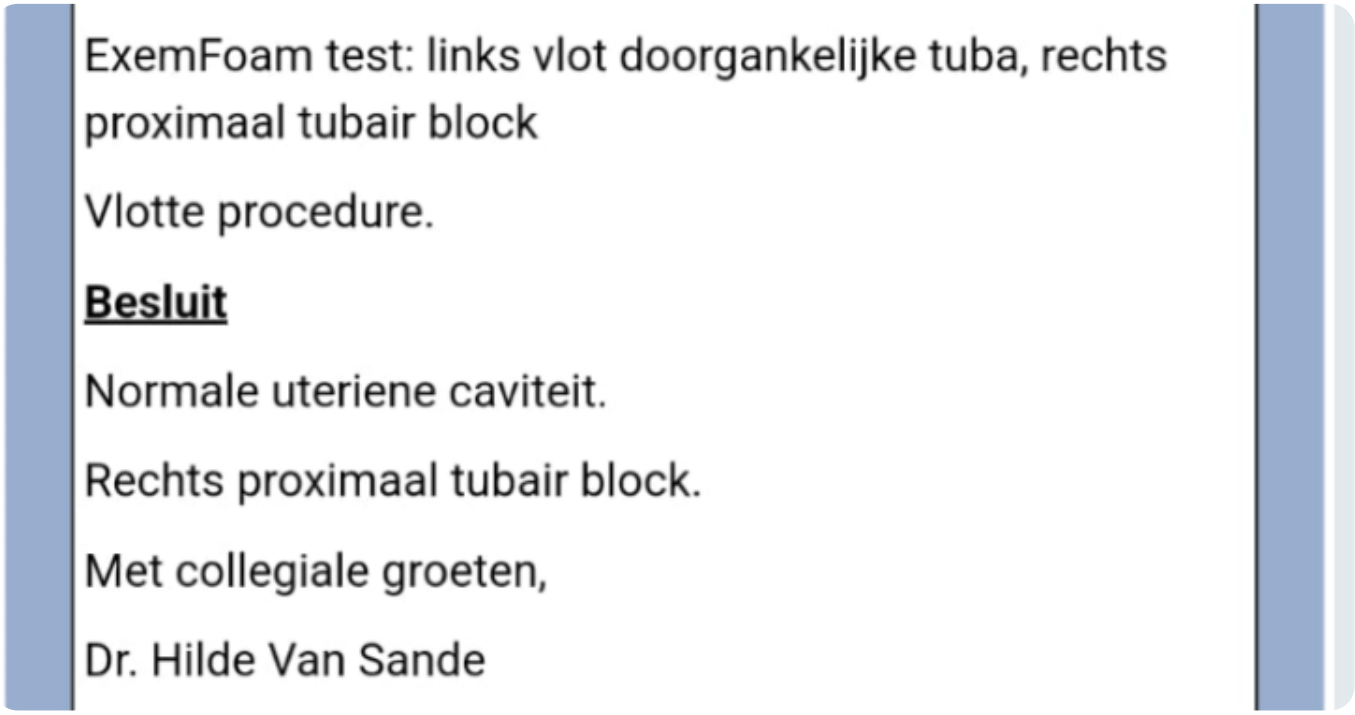
ExemFoam test: links vlot doorgankelijke tuba, rechts proximaal tubair block

Vlotte procedure.

Besluit

Normale uteriene caviteit.

Rechts proximaal tubair block.

Met collegiale groeten,

Dr. Hilde Van Sande

Ivf

Neem de tijd aub om alles te lezen en niet te oordelen

Doneer op de inzamelingsactie

Scan en Doneer

Richt de camera van je telefoon op de QR-code.

Of ga naar

steunactie.be/nl/-47687

Actie georganiseerd door

Emillia Ximenes